



高血壓！您不能忽視的視力殺手！

■ 阮綜合醫院 眼科 李怡萱 主治醫師

- ◆ 專長：糖尿病視網膜病變、黃斑部病變、視網膜血管阻塞治療、眼瞼下垂、睫毛倒插、眼瞼內翻、眼瞼外翻、兒童近視預防，角膜塑型片配戴、微創白內障手術、一般眼疾
- ◆ 門診：週五下午

前些日子，診間來了位40多歲的男性，主訴最近雙眼視力模糊，看東西越來越不清楚好幾天了。一開始否認任何慢性疾病，為病人做詳細的眼科檢查後，高度懷疑這位病人是高血壓所造成的視網膜病變，為病人測量血壓後，他才發現自己的收縮壓高達210毫米汞柱，舒張壓高達130毫米汞柱。意外得知了自己竟然是高血壓患者。

根據2022年台灣高血壓治療指引：建議使用居家血壓而不是醫院量測的血壓做為高血壓的診斷和分級，只要平均居家血壓 $\geq 130/80$ 毫米汞柱即可診斷為高血壓(過去為 $\geq 140/90$ 毫米汞柱)。居家血壓採用"722原則"，即連續"7天"量血壓、早晚"2次"量血壓、每次量測"2次"取平均。

■ 高血壓造成的視網膜病變，依照眼底受損程度可分成五級：

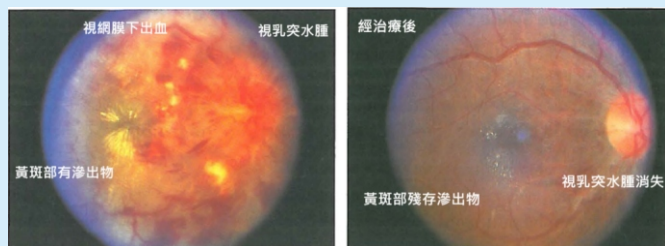
第0級：沒有變化

第1級：非常細微的動脈狹窄

第2級：明顯的動脈狹窄伴有局部性不規則血管

第3級：第2級合併視網膜出血和/或滲出液

第4級：第3級加視乳突水腫



高血壓是許多慢性疾病高危險因子，除了一般大眾所知，血壓高會對心臟、腦血管造成影響之外，其實對眼睛的影響也是很大。高血壓在初期對視力不會造成影響，但若長期血壓高或血壓控制忽高忽低，久而久之就會讓眼睛產生病變。例如：造成眼中風，就是因為血壓處在高壓狀況下，會對血管壁造成壓力，使血管壁肌肉厚增、纖維化，讓血管壁發生硬化，在動靜脈交會處的靜脈，會因為血管壁硬化擠壓下，造成相對的靜脈血流阻塞，造成視網膜分支靜脈阻塞。更嚴重的狀況之下，視網膜小動脈的硬化程度也會逐漸加重，出現局部管徑收縮造成視網膜動脈阻塞。這些對視力的傷害很大，嚴重的情況甚至視力會難已恢復。需要長期追蹤治療。

■ 視力模糊恐眼中風

在治療上，最重要的仍是血壓要控制在穩定合理的範圍。而控制血壓的法寶包括在飲食、運動、藥物，及配合生活作息的調整以達到最好的效果。此外，定期身體檢查、測量血壓，一旦發現有血壓的問題，尋求內科醫師協助。遵照醫囑按時服藥或做生活、情緒上的調整，以現代的醫療來說，高血壓不可怕，可怕的是被生活忙碌中的我們所忽略了。至於高血壓所造成的視網膜病變，輕微的眼底症狀是可以經由良好的血壓控制而獲得一定程度的改善，但若出現視力模糊的症狀時，有可能已經發生視網膜出血，血管壁受損的眼中風症狀，視力恢復可能就有限度了，必須找專業的眼科醫師檢查，視情況安排視網膜螢光血管攝影檢查，做進一步的治療。